



RUPTURE DU LIGAMENT CROISÉ CHEZ LE CHIEN (RLCC)

Le ligament croisé crânial (figure 1) est l'un des stabilisateurs les plus importants dans l'articulation du genou chez le chien (articulation du grasset, des membres postérieurs). Chez l'humain, le ligament croisé crânial est nommé le ligament croisé antérieur.

Le ménisque (figure 1), est une structure cartilagineuse située entre les os du fémur et du tibia. Il a de nombreuses fonctions dans l'articulation dont l'absorption des chocs et la sensation de la posture du poids et peut être endommagé lorsque le ligament croisé crânial est rompu.

La rupture du ligament croisé crânial (RLCC) est l'une des causes les plus fréquentes de boiterie des membres postérieurs, de douleur et d'arthrite du genou. Puisque le développement de ce problème chez les chiens est beaucoup plus complexe que chez les humains et que ceux-ci peuvent subir différents degrés de rupture (partielle ou complète), la condition canine est appelée « maladie du ligament croisé crânial ». Alors que les signes cliniques associés à cette maladie varient, celle-ci provoque invariablement un dysfonctionnement et une douleur des membres postérieurs.

Le plus souvent, la maladie du ligament croisé crânial est causée par une combinaison de nombreux facteurs comprenant le vieillissement du ligament (dégénérescence), l'obésité, la mauvaise condition physique, la génétique, la conformation (forme et configuration du squelette) et la race. Lorsque la maladie du ligament croisé crânial est impliquée, la rupture ligamentaire résulte d'une dégénérescence lente et subtile qui s'effectue après quelques mois ou même plusieurs années plutôt que d'un traumatisme aigu (soudain) à un ligament sain, ce qui est rare. Cette différence entre les humains et les chiens explique deux caractéristiques importantes de la maladie du ligament croisé crânial canine:

- 40 à 60% des chiens qui développent la maladie du ligament croisé crânial dans un genou développeront, à un certain moment, un problème similaire dans l'autre genou.
- La déchirure partielle est fréquente chez le chien et évolue vers une déchirure complète au fil du temps lorsque la maladie du ligament croisé crânial est présente.

La maladie du ligament croisé crânial peut affecter les chiens de toutes tailles, races et âges, mais rarement les chats. Certaines races de chiens ont une incidence plus élevée de la maladie (Rottweiler, Terre-Neuve, Staffordshire Terrier, Mastiff, Akita, Saint-Bernard, Chesapeake Bay Retriever et Labrador Retriever) tandis que d'autres sont moins souvent touchées (Greyhound, Dachshund, Basset Hound, et Berger anglais). Un mode d'hérédité génétique a été montré pour les Terre-Neuves et Labradors.

Une mauvaise condition physique et un poids corporel excessif sont des facteurs de risque pour le développement de la maladie du ligament croisé crânial. Ces deux facteurs peuvent être influencés par les propriétaires. De l'activité physique régulière et une surveillance étroite de l'apport alimentaire pour maintenir une masse corporelle maigre est souhaitable.

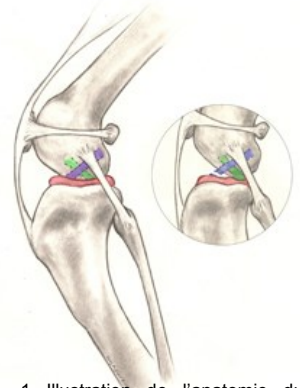


Fig. 1 Illustration de l'anatomie du genou chez le chien: Blue = ligament croisé crânial; Rouge = ménisque; Vert = ligament croisé caudal; dans le cercle, on peut observer un ligament croisé crânial rompu (notez également que le tibia s'est déplacé vers l'avant et écrase le ménisque).

Signes et symptômes

Les chiens développant la maladie du ligament croisé crânial peuvent présenter une combinaison des signes suivants (symptômes):

- difficulté à se lever de la position assise
- difficulté à sauter dans la voiture
- niveau d'activité diminué
- boiterie de gravité variable
- atrophie musculaire (diminution de la masse musculaire du membre touché)
- diminution de l'amplitude de mouvement de l'articulation du genou
- un bruit de claquement (qui peut indiquer une déchirure méniscale)
- gonflement à l'intérieur du tibia (fibrose ou tissu cicatriciel)
- douleur
- réticence à jouer
- Rigidité

Diagnostic

Le diagnostic de la maladie du ligament croisé crânial peut facilement être posé par un vétérinaire en utilisant la combinaison d'examen de la démarche, les résultats de l'examen physique ainsi que la radiographie. Par contre, les déchirures partielles peuvent parfois être plus difficiles à diagnostiquer.

Les radiographies permettent à votre vétérinaire de:

- Confirmer la présence d'un épanchement articulaire (accumulation de liquide dans l'articulation indiquant l'existence d'une anomalie)



RUPTURE DU LIGAMENT CROISÉ CHEZ LE CHIEN (SUITE)

- Évaluer la présence ou le degré d'arthrite
- Prendre des mesures afin de planifier une chirurgie
- Exclure des maladies concomitantes

Les techniques spécifiques de palpation utilisées par les vétérinaires afin d'évaluer la maladie du ligament croisé crânien comprennent le test du miroir crânien et le test de compression du tibia. Ces tests permettent d'identifier un mouvement anormal dans le genou compatible avec la rupture du croisé crânien.

Traitement

De nombreuses options de traitement sont maintenant offertes pour traiter la rupture du ligament croisé crânien. Le premier choix important à effectuer se situe entre le traitement chirurgical ou la prise en charge non chirurgicale (également appelé traitement conservateur ou médical). La meilleure option pour votre animal dépend de nombreux facteurs tels que le niveau d'activité physique, la taille, l'âge, la conformation squelettique et de degré d'instabilité du genou.

Le traitement chirurgical est généralement la meilleure option afin de traiter la RLCC car il s'agit du seul moyen de contrôler en permanence l'instabilité présente dans l'articulation. La chirurgie traite directement l'un des principaux problèmes associés à l'instabilité du genou et la douleur qu'elle provoque suite à la perte de soutien structurel du ligament.

L'objectif de la chirurgie n'est pas de réparer le ligament croisé crânien (LCC). En raison de facteurs biologiques et mécaniques, la rupture du ligament croisé crânien n'a aucune capacité à guérir une fois que le déchirement a débuté, quel que soit le degré de gravité. Contrairement à la chirurgie du ligament croisé antérieur chez l'humain, le LCC n'est généralement pas remplacé par une greffe. Ce fait est expliqué par les différences mécaniques majeures qui existent entre les genoux bipèdes (humains) et quadrupèdes (canins) qui rendent les techniques à base de greffe moins fiables chez les chiens. Si elle est aussi présente, la blessure méniscale sera traitée par votre spécialiste en retirant les parties méniscales endommagées lors d'une intervention chirurgicale pour stabiliser le genou. Pour traiter l'instabilité du genou, de nombreuses options de traitement chirurgical sont disponibles. Ces différentes techniques peuvent être classées en deux groupes basés sur différents concepts chirurgicaux:

1. **Les techniques basées sur l'ostéotomie** nécessitent une coupe osseuse (ostéotomie) qui modifie la façon dont les muscles du quadriceps agissent sur le haut du tibia (plateau tibial). La stabilité de l'articulation du genou est obtenue sans réparer le LCC lui-même, mais en changeant la biomécanique de l'articulation du genou. Ceci peut être

accompli en faisant progresser la fixation du muscle (avancement de la tubérosité tibiale) ou en faisant tourner le plateau (pente) de l'os du tibia (ostéotomie de nivellement du plateau tibial (TPLO)).

- A. **L'ostéotomie de nivellement du plateau tibial (TPLO)** consiste à faire une entaille circulaire autour du sommet du tibia et à faire pivoter sa surface de contact (plateau tibial) jusqu'à atteindre une orientation près du niveau (environ 90 degrés) par rapport aux quadriceps (Figure 2). Ceci rend le genou plus stable, en l'absence de ligament croisé crânien. La coupe dans l'os doit être stabilisée par l'utilisation d'une plaque osseuse de pontage et de vis (Figure 3). Une fois l'os guéri, la plaque osseuse et les vis ne sont plus nécessaires, mais elles sont rarement retirées à moins d'un problème associé (irritation, infection).

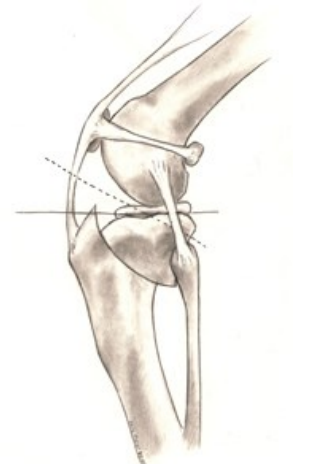


Fig. 2 Illustration du concept de la procédure TPLO qui consiste à faire une coupe circulaire dans le plateau tibial et à faire tourner la surface de contact de cet os jusqu'à ce qu'il atteigne une orientation relativement plane, qui le place à environ 90 degrés de la fixation des quadriceps

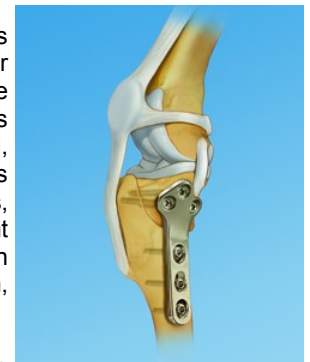


Fig. 3 Image fournie par Synthes (É-U); Droits d'auteur 2012 © Synthes, Inc. ou ses filiales. Tous droits réservés.

Les avantages de cette approche par rapport aux techniques basées sur la suture sont les résultats supérieurs obtenus chez les grands chiens par rapport à la fonction des membres et la mobilité sportive avec moins de progression de l'arthrite.

L'inconvénient majeur est la nécessité d'effectuer une ostéotomie. Toute ostéotomie nécessite une cicatrisation de l'os, et si un problème est observé (comme une défaillance de l'implant ou un défaut de cicatrisation de l'os), cela peut nécessiter une reprise chirurgicale pouvant affecter négativement les résultats à court et à long terme. Heureusement, de telles complications sont rares, surtout lorsque la procédure est effectuée par un chirurgien certifié expérimenté.



RUPTURE DU LIGAMENT CROISÉ CHEZ LE CHIEN (SUITE)

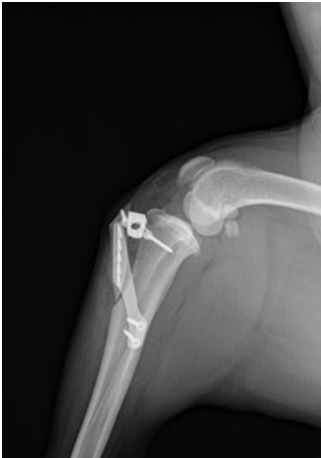

Fig. 4 Le devant du tibia est avancé jusqu'à ce que la fixation du quadriceps soit orientée à environ 90 degrés par rapport au plateau tibial.

B. L'avancement de la tubérosité tibiale (TTA) nécessite une coupe linéaire devant de l'os du tibia. La partie antérieure du tibia, appelée «tubérosité tibiale», est avancée jusqu'à ce que la fixation du quadriceps soit orientée à environ 90 degrés par rapport au plateau tibial (figure 4). Il s'agit d'une autre façon d'offrir le même avantage mécanique que par la TPLO, qui rend le genou plus stable en l'absence du LCC. La TTA et la TPLO ont des avantages et des inconvénients similaires.

Semblable à la TPLO, la coupe dans l'os est stabilisée par l'utilisation de vis et d'une plaque osseuse de pont spécialement conçue. Le choix entre la TPLO et la TTA est basé uniquement sur l'opinion de votre chirurgien et son expérience technique personnelle. À ce jour, aucune donnée publiée ne supporte une technique plus que l'autre.

2. **Les techniques basées sur les sutures** peuvent être divisées en procédures intra-articulaires (dans l'articulation) et extra-articulaires (hors de l'articulation). En raison de l'incohérence des résultats rapportés avec les techniques intra-articulaires chez les chiens, les procédures basées sur la suture sont principalement réalisées de manière extra-articulaire. La technique la plus couramment pratiquée est appelée stabilisation par suture extra-capsulaire (FLO), qui utilise un matériau de suture placé juste à l'extérieur de l'articulation du genou (mais sous la peau) pour imiter la stabilité offerte par le ligament croisé crânial. Une variante de cette technique s'appelle Tightrope® et permet aux chirurgiens d'utiliser des tunnels osseux pour un placement approprié de la suture.

A. **La stabilisation de la suture extra-capsulaire** (également appelée «FLO») est une technique populaire. Bien qu'il existe de nombreuses variantes de cette technique, du matériel de suture utilisé, et des types d'implants de fixation, l'objectif est de "mimer" la fonction du LCC qui est rompu avec une suture placée dans une orientation similaire au ligament d'origine. L'objectif à long terme est de faciliter la formation de tissu cicatriciel périarticulaire (autour de l'articulation) qui assurera la stabilité, même si la suture s'étire ou se rompt progressivement. Les complications les plus courantes après cette procédure impliquent l'échec de

la suture et le développement progressif d'arthrite. Les principaux facteurs de risque de complications liées aux techniques de suture sont la taille du patient et son âge; les patients plus grands et plus jeunes ayant plus de complications. Pour ces raisons, de nombreux chirurgiens réservent les techniques de suture aux chiens de petite race, âgés et / ou inactifs. Les principaux avantages de cette technique sont le coût généralement plus faible, le fait qu'elle ne nécessite pas une formation spécialisée pour être effectuée et l'absence d'une coupe osseuse.

B. Le Tightrope® est une nouvelle technique de suture qui a été développée comme alternative aux techniques basées sur l'ostéotomie. Elle utilise un implant spécialement développé qui nécessite des trous à travers les os de la cuisse (fémur) et du tibia pour un positionnement anatomique plus précis (Figure 5).

Les avantages de cette procédure par rapport à d'autres techniques basées sur la suture sont un placement plus précis de l'implant et une meilleure résistance à la suture. Une étude comparant les techniques TPLO et Tightrope® n'a pas démontré de différence significative entre elles par rapport aux résultats six mois après la chirurgie.

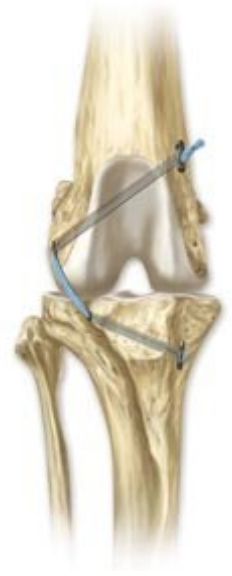

Fig. 5 Illustration de la procédure Tightrope utilisant l'implant de suture/bascule. Image fournie et droits d'auteur par Arthrex Vet Systems

Le traitement non chirurgical implique généralement une combinaison de médicaments contre la douleur, la modification de l'exercice, des suppléments articulaires, la réadaptation physique et éventuellement des orthèses.

1. **Restriction d'activité et anti-inflammatoires** - Bien que l'administration de médicaments contre la douleur à des chiens atteints de la maladie du ligament croisé crânial puisse améliorer leur confort, la douleur au genou demeurera en raison de l'instabilité persistante de celui-ci. Pour cette raison, des restrictions d'activité strictes (par exemple, des activités en laisse) sont typiquement les plus efficaces pour réduire la douleur. Ce traitement est généralement limité aux chiens pour lesquels la chirurgie ne peut pas être effectuée (contraintes financières, maladie,



RUPTURE DU LIGAMENT CROISÉ CHEZ LE CHIEN (SUITE)

etc.).

- 2. Thérapie de réadaptation** - Il a été prouvé que la thérapie sous la supervision d'un vétérinaire formé à la réadaptation physique peut accélérer et même améliorer le rétablissement après une intervention chirurgicale. Cependant, il existe peu de preuves suggérant qu'il s'agisse d'une alternative cohérente et prévisible à la chirurgie pour la maladie du ligament croisé crânial chez le chien.
- 3. Orthèses du genou personnalisées** - Les orthèses du genou personnalisées sont relativement nouvelles en orthopédie canine et aucune donnée publiée ne prouve leur efficacité chez les chiens atteints de RLCC. Une grande partie de l'enthousiasme pour les attelles du genou pour les chiens est extrapolée à partir de leur utilisation chez les humains atteints de lésions du ligament croisé antérieur. Cependant, les mécanismes du genou canin et humain sont très différents et il n'est pas indiqué de faire des comparaisons entre celles-ci par rapport aux modalités de traitement. À l'heure actuelle, il n'y a pas suffisamment de preuves à l'appui pour la recommandation d'attelle du genou en tant que traitement de la maladie du ligament croisé crânial chez le chien.

Suivi et résultats

Les soins postopératoires à la maison sont essentiels. Des activités prématurées, incontrôlées ou excessives risquent d'entraîner une défaillance complète ou partielle de toute réparation chirurgicale. Un tel échec peut nécessiter une nouvelle intervention chirurgicale importante. Les soins postopératoires appropriés vous seront expliqués en détail par le chirurgien de votre animal avant et après la chirurgie.

Des études démontrent que la réadaptation physique peut accélérer le rétablissement d'un chien et améliorer les résultats indépendamment de la technique chirurgicale choisie. Cette réadaptation devrait commencer immédiatement après la chirurgie et comprend habituellement des exercices d'équilibre, des promenades contrôlées en laisse et autres qui vous seront expliqués par votre équipe médicale.

Le pronostic à long terme pour les chiens traités par réparation chirurgicale de la RLCC est bon, avec des améliorations significatives dans 85 à 90% des cas. Bien que l'arthrose puisse progresser quel que soit le type de traitement, elle devrait être plus lente lorsque la chirurgie est pratiquée. Par conséquent, la prise en charge multimodale de l'arthrose est recommandée pour tout chien atteint de RLCC, quel que soit le traitement.

L'obésité chez les animaux domestiques apporte de nombreux

problèmes de santé qui vont au-delà de la RLCC. La perte de poids devrait être considérée comme critique pour tout animal en surpoids avec la maladie du ligament croisé crânial. Votre vétérinaire peut vous aider à déterminer le poids idéal pour votre animal de compagnie et la meilleure façon de l'atteindre.

Source: *American College of Veterinary Surgeons*,
www.acvs.org

Hôpital des animaux de compagnie
Centre hospitalier universitaire vétérinaire

Téléphone: (450) 778-8111
www.chuv.umontreal.ca