



## LE SYNDROME BRACHYCÉPHALE

Certaines races de chiens et de chats sont sujettes à une respiration difficile et obstructive en raison de la forme de leur tête, de leur museau et de leur gorge. Les chiens les plus couramment touchés sont les races «brachycéphales». Brachycéphale signifie «tête courte». Des exemples courants de races de chiens brachycéphales comprennent le Bulldog anglais, le Bouledogue français, le Carlin, le Pékinois et le Terrier de Boston. Ces chiens ont été sélectionnés pour avoir un museau et un nez relativement courts et, de ce fait, la gorge et les voies respiratoires de ces chiens sont souvent trop petites ou aplaties (Figure 1). Les chats persans ont également une conformation brachycéphale.

Le terme « syndrome brachycéphale » fait référence à la combinaison d'un palais mou, de narines sténosées et de saccules laryngés éversés, qui sont tous couramment observés chez ces races.

Le palais mou allongé (Figure 2) est une condition où le palais mou est trop long. Son extrémité fait ainsi saillie dans les voies respiratoires et interfère avec le mouvement de l'air dans les poumons.

Les narines sténotiques (Figure 3a) sont des narines mal formées qui sont étroites ou qui s'effondrent vers l'intérieur lors de l'inhalation, ce qui empêche le chien de respirer par le nez.

Les saccules laryngés éversés (Figure 4) sont une affection où un tissu situé dans les voies respiratoires, juste devant les cordes vocales, est tiré dans la trachée et obstrue partiellement le flux d'air.

Certains chiens atteints du syndrome brachycéphale peuvent également présenter une trachée étroite, un effondrement du larynx (cartilages qui ouvrent et ferment les voies respiratoires supérieures) ou une paralysie des cartilages laryngés.

### Signes et symptômes

Les chiens avec un long palais mou ont généralement des antécédents de respiration bruyante, en particulier en inspiration. Certains chiens vont vomir, surtout en avalant. L'intolérance à l'exercice, la cyanose (langue et gencives bleues dues au manque d'oxygène) et des collapsus occasionnels sont fréquents, en particulier après une activité excessive, une excitation, en des conditions de chaleur ou d'humidité excessives. L'obésité va aggraver les problèmes. Beaucoup de chiens avec un long palais mou préfèrent dormir sur le dos. Ceci est probablement dû au fait que cette position permet aux tissus du palais mou de tomber dorsalement pour libérer le larynx. Les signes associés aux narines sténosées et aux saccules laryngés éversés sont similaires.



Fig. 1 Vue latérale d'un chien montrant la conformation brachycéphale classique.

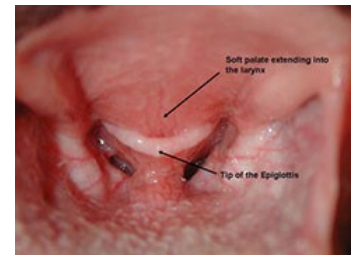


Fig. 2 Examen oral montrant un palais mou allongé s'étendant dans le larynx du chien.

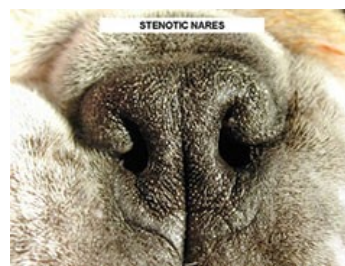


Fig. 3a Vue rapprochée d'un chien avec des narines sténotiques.

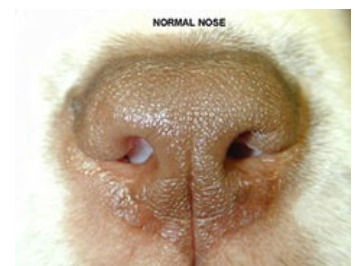


Fig. 3b Un nez de chien normal à titre de comparaison.

### Diagnostic

Les narines sténotiques peuvent être facilement diagnostiquées lors d'un examen physique (Figure 3). Le diagnostic définitif à la fois du palais mou allongé et des saccules laryngés éversés ne peut être posé que sous anesthésie. En général, les races brachycéphales ont une langue épaisse qui rend très difficile la visualisation du larynx chez un animal éveillé. Les tentatives visant à retenir le patient et à rétracter suffisamment la langue pour permettre la visualisation du larynx sont généralement infructueuses. Sous anesthésie, les palais mous allongés s'étendent au-delà de la pointe de l'épiglotte (l'entrée des voies respiratoires). Dans les cas graves, le palais mou s'étend directement dans l'ouverture laryngée. La pointe du palais mou et les bords du larynx sont souvent inflammés (enflés et rouges). Lors de cas chroniques, les cartilages du larynx deviennent inflexibles et commencent à s'effondrer, ce qui rétrécit davantage les voies respiratoires. Les saccules laryngés éversés ressemblent à des masses de tissus mous bleu-gris faisant saillie dans les voies respiratoires juste devant les cordes vocales (Figure 4). Votre vétérinaire généraliste peut également vous recommander des radiographies pulmonaires afin d'évaluer les voies respiratoires inférieures et les poumons de votre animal.

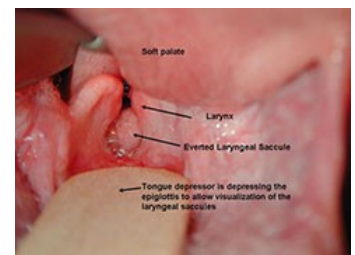


Fig. 4 Examen oral montrant des saccules laryngés éversés.



## LE SYNDROME BRACHYCÉPHALE

### Traitement

Les anomalies du palais mou doivent être traitées si elles causent de la détresse à votre animal, s'aggravent avec le temps ou provoquent une obstruction constituant un danger de mort. Si votre animal de compagnie présente des nausées, une toux, une intolérance à l'exercice ou des difficultés respiratoires, il peut être nécessaire de retirer chirurgicalement l'excès de palais. La résection du palais mou (staphylectomie) est réalisée à l'aide d'une lame de scalpel, de ciseaux ou d'un laser à CO<sub>2</sub>. (Figure 5) Quelle que soit la technique utilisée pour la coupe, le palais mou est préalablement étiré à l'aide de points de traction afin de bien visualiser la quantité de tissus en excès. (Figure 6)

Si les saccules laryngés sont éversés, ils peuvent être retirés en même temps que la résection du palais mou ou laissés en place car dans certains cas, ils peuvent retrouver une position normale après correction des autres anomalies. La correction des narines sténotiques, si elles sont présentes, aide à améliorer la respiration et est réalisée au même moment (figures 7 et 8).

Les animaux domestiques doivent être surveillés de très près immédiatement après la chirurgie. Une inflammation ou un saignement important peut obstruer les voies respiratoires, rendant la respiration difficile, voire impossible. Parfois, un tube doit être placé et maintenu par une incision dans le cou dans la trachée (trachéotomie temporaire) jusqu'à ce que l'enflure dans la gorge disparaisse suffisamment afin que l'animal puisse respirer normalement.

### Suivi et résultats

Les patients sont généralement hospitalisés durant au moins 24 heures. La toux et les hauts-le-cœur postopératoires sont courants. Dans les cas chroniques dont les cartilages laryngés sont devenus inflexibles, le retrait du palais mou allongé et des saccules laryngés peut ne pas fournir un soulagement suffisant. La création d'une nouvelle ouverture permanente dans la trachée en portion cervicale ventrale (appelée trachéotomie permanente) peut être la seule solution, bien que des complications soient également associées à cette procédure.

Le pronostic est bon pour les jeunes animaux. Ils respireront généralement beaucoup plus facilement et avec une détresse respiratoire considérablement réduite. Leur niveau d'activité peut nettement s'améliorer. Les animaux plus âgés peuvent avoir un pronostic moins favorable, surtout si le processus de collapsus laryngé a déjà commencé. Si le collapsus laryngé est avancé, le pronostic est plutôt mauvais.

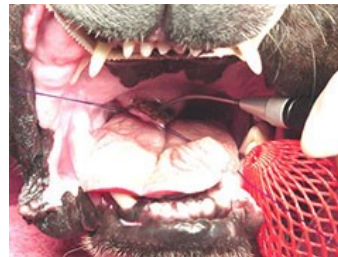

Fig. 5 Résection d'un palais mou allongé au laser.

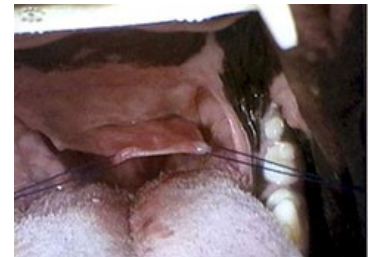


Fig. 6 Le palais mou est étiré avant d'être coupé court.

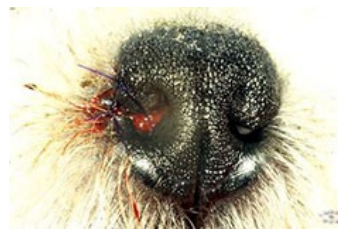

Fig. 7 Un côté des narines sténotiques a été corrigé.



Fig. 8 Apparence du nez immédiatement après l'élargissement des narines sténotiques.

Ce document a été traduit par le CHUV avec l'autorisation de l'*American College of Veterinary Surgeons*, [www.acvs.org](http://www.acvs.org)

Source: *American College of Veterinary Surgeons*, [www.acvs.org](http://www.acvs.org)

**Hôpital des animaux de compagnie**  
**Centre hospitalier universitaire vétérinaire**

Téléphone: (450) 778-8111  
[www.chuv.umontreal.ca](http://www.chuv.umontreal.ca)