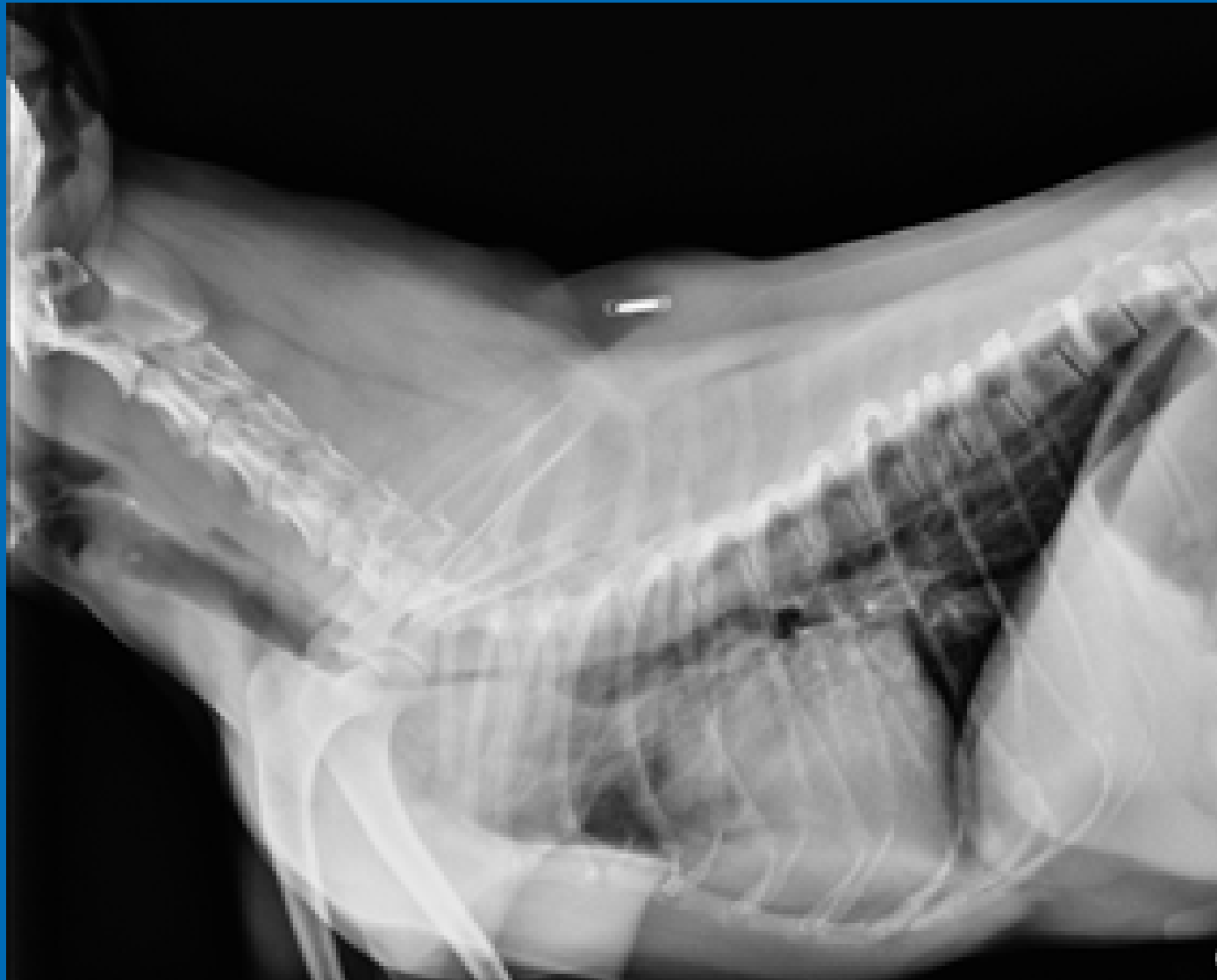


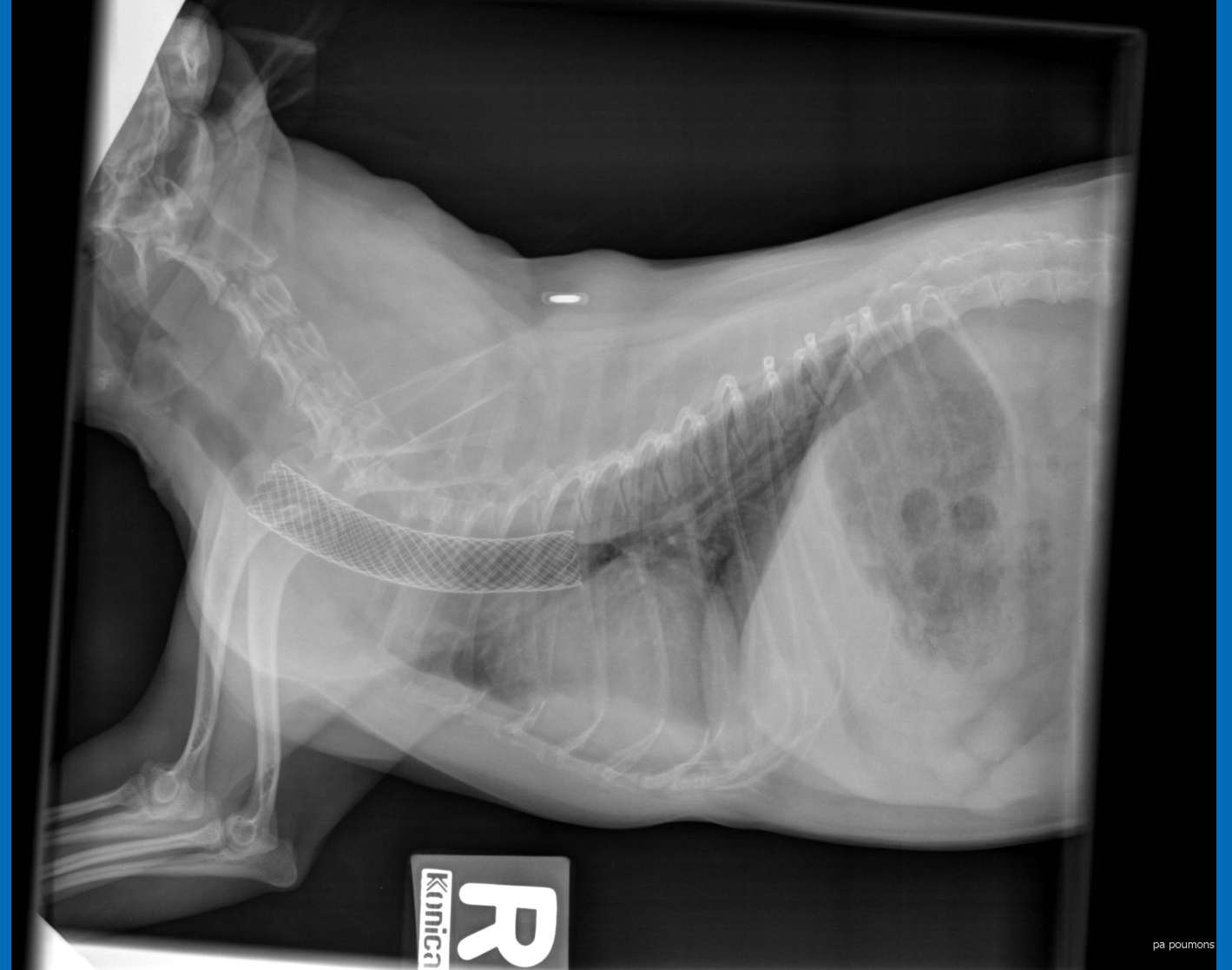# LE COLLAPSE TRACHÉAL CHEZ LE CHIEN

Un yorkshire mâle castré de 4 ans se présente en détresse respiratoire. Un collapse trachéal sévère est noté aux radiographies et confirmé à la fluoroscopie. Depuis la mise en place du stent trachéal, il se porte à merveille et voyage en avion régulièrement avec ses propriétaires.

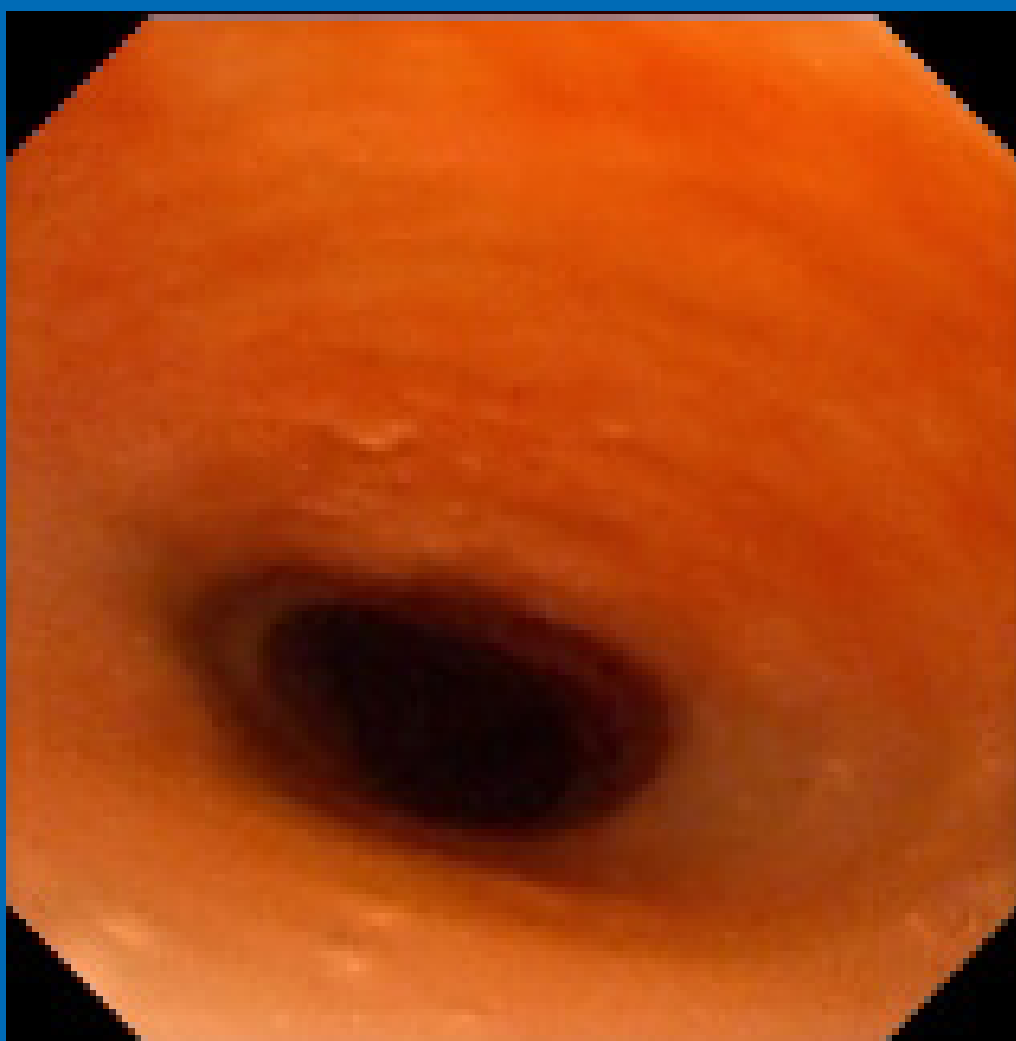
## Radiographie - collapse trachéal



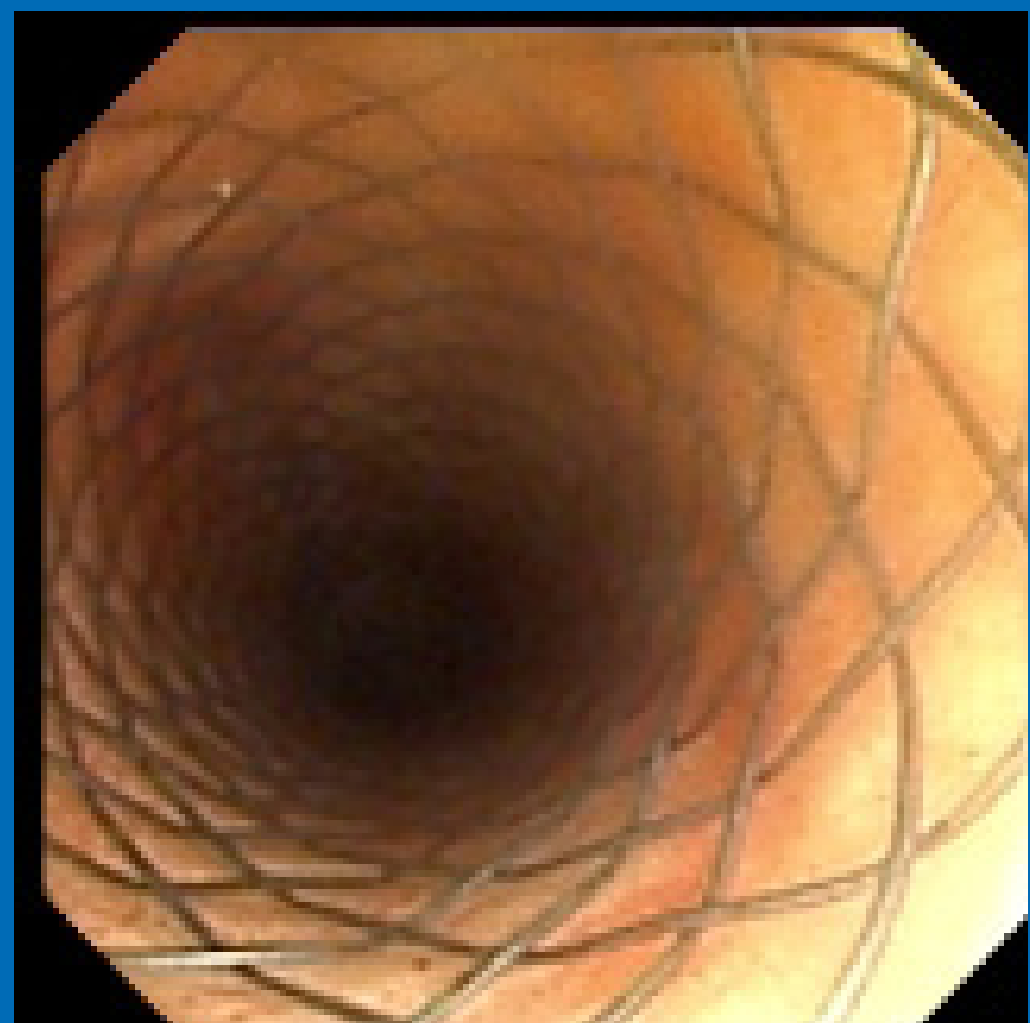## Radiographie - présence du stent trachéal



## Endoscopie avec réduction du diamètre luminal de la trachée



## Endoscopie avec stent trachéal en place



Source: Service de médecine interventionnelle  
du CHUV